· 案例分析 ·

脾脏 EB 病毒阳性炎性滤泡树突状细胞肉瘤 1 例并文献复习*

陈施杰[1]，张　英[2]，蒋华东[1]，吕传国[1△]

（启东市人民医院/启东肝癌防治研究所/南通大学附属启东医院：1. 影像科；2. 介入科，江苏 南通 226200）

［摘　要］ EB 病毒阳性炎性滤泡树突状细胞肉瘤（EBV$^+$ IFDCS）是一种起源于间充质的低度恶性肿瘤，脾脏原发的 EBV$^+$ IFDCS 发病率极低，国内外多以个案形式报道，缺乏具有大宗病例的影像学特征的文献报道。2022 年 1 月该院收治 1 例 EBV$^+$ IFDCS 患者，回顾性分析其临床资料，并结合文献整理其临床病理特征、影像学表现及其鉴别诊断，以帮助临床及影像科医生提高对该病的认识。

［关键词］ 炎性滤泡树突状细胞肉瘤；　EB 病毒；　脾脏肿瘤；　病例报告

DOI：10.3969/j.issn.1009-5519.2025.05.049　　**中图法分类号**：R733.2

文章编号：1009-5519(2025)05-1283-03　　**文献标识码**：B

滤泡树突状细胞肉瘤（FDCS）于 1986 年首次被文献报道[1]，大多数 FDCS 局限于淋巴结，约 1/3 的病例发生在结外部位，包括扁桃体、胃肠道、纵隔、腹膜和肺[2]。EB 病毒阳性炎性 FDCS（EBV$^+$ IFDCS）是独立于 FDCS 的单独病种，主要见于肝脏、脾脏等，临床极为罕见，常为健康体检时偶然发现，术前通过影像学诊断较困难。本院收治 1 例经病理检查证实的 EBV$^+$ IFDCS 患者，现结合文献探讨其临床及影像学特点，以帮助临床及影像科医生提高对该病的认识。

1　临床资料

患者，男，59 岁。平素体健，每年定期健康体检，2022 年 1 月健康体检时 B 超检查发现脾脏占位，超声影像学表现为混杂低回声，边界清。见图 1。行上腹部 CT 增强扫描检查显示脾脏内 1 枚类圆形稍低密度肿块影，密度不均，平扫边界模糊，增强后勾勒出病灶边缘，边界清晰，大小 5.6 cm×5.0 cm×4.8 cm；病灶增强后呈明显不均匀强化，以周边强化为主；门静脉期、延迟期呈持续渐进性强化，病灶周边及实质部分强化更明显，并呈向心性填充，病灶强化范围更广。平扫、增强扫描各期 CT 值（选取强化明显区域）分别为平扫 42 Hu，动脉期 68 Hu，门静脉期 90 Hu，延迟期 102 Hu。见图 2。

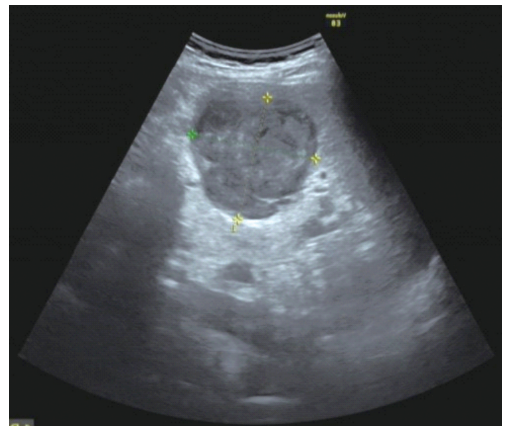

图 1　超声检查

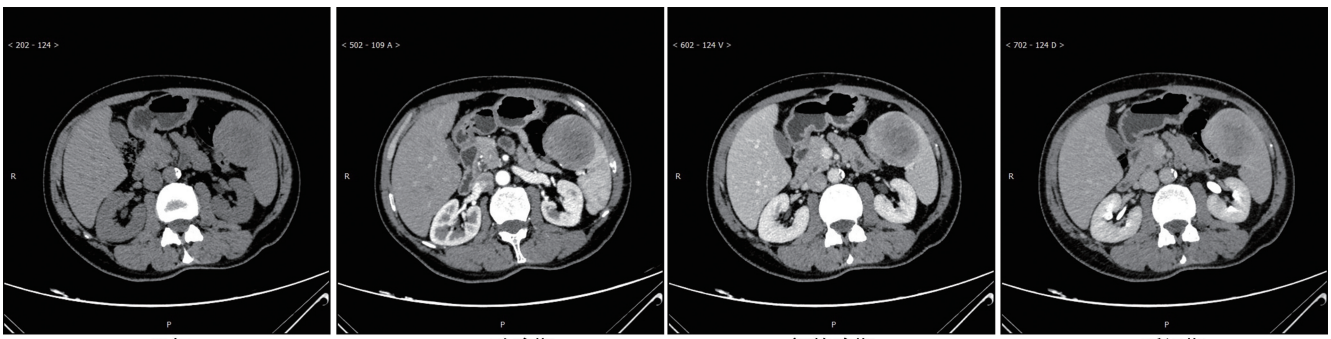

平扫　　动脉期　　门静脉期　　延迟期

图 2　上腹部 CT 增强扫描检查

于全身麻醉下行腹腔镜全脾切除术。切除脾脏标本大小 14.5 cm×9.0 cm×4.0 cm，肿瘤位于切开

* 基金项目：江苏省南通市卫生健康委员会科研课题（QA2020056）。

△ 通信作者，E-mail：13584661405@139.com。

网络首发　https://link.cnki.net/urlid/50.1129.R.20250331.1307.041（2025-03-31）

脾脏的中上极，肉眼观切面处肿块呈灰白色，质韧，境界尚清，大小 5.5 cm×4.5 cm×4.0 cm。见图 3A。镜下见肿瘤细胞散布呈席纹状，浆细胞、淋巴细胞浸润明显，肿瘤细胞呈梭形，细胞质丰富，核分裂象少见。分子病理检查显示，EB 病毒编码的小 RNA（EBER，肿瘤细胞＋）。免疫组织化学（免疫组化）检查显示，分化群抗原簇（CD2，＋）、CD20（＋）、Ki-67（25%＋）、CD138（＋）、CD38（＋）、免疫球蛋白 G4（散＋）、CD15（散＋）、CD30（散＋）、CD68（＋）、CD34（＋）、CD1α（－）、平滑肌肌动蛋白（SMA，＋）、S100（散在个别＋）、间变性淋巴瘤激酶（－）、κ（＋）、λ（＋）、CD21（肿瘤细胞＋）、CD23（肿瘤细胞＋）、结蛋白（－）。见图 3B～D。特殊染色显示刚果红（－）。病理诊断：（脾脏）EBV^+ IFDCS。

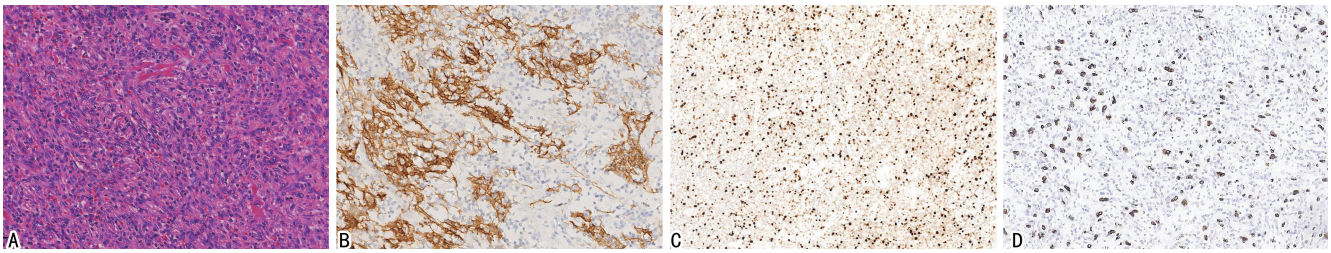

注：A 为苏木精-伊红染色（200×）；B 为 CD21（＋）；C 为 Ki-67（25%＋）；D 为 EBER（＋）。

图 3　病理及免疫组化检查

2　讨　论

2.1　概述　2001 年 CHEUK 等[3]报道了 11 例发生于腹腔且与 EBV 相关的独特病例，并命名为炎性假瘤样 FDCS（IPT-like FDCS），以区别于经典型 FDCS。不同于经典型 FDCS，IPT-like FDCS 多见于中老年女性，几乎只发生于腹腔，以肝脏、脾脏多见，生物学行为表现得更惰性。IPT-like FDCS 可能与 EBV 有关，几乎所有病例的原位杂交 EBER（＋）[4-5]。最新的第 5 版世界卫生组织淋巴造血肿瘤分类中 IPT-like FDCS 归类于间质源性树突状细胞肿瘤，并更名为 EBV^+ IFDCS[6]。ZHANG 等[7]发现，EBV^+ IFDCS 在东亚地区更为常见，占全球病例的 80%以上，可能与饮食、生活习惯引起的 EBV 相关疾病患病率增加有关。脾脏 EBV^+ IFDCS 患者常无明显临床表现，少数有腹痛、腹胀、体重减轻等。本例患者为 59 岁男性，病程中各项体征无特殊。

2.2　病理特点　EBV^+ IFDCS 细胞形态学、组织学特征方面与经典型 FDCS 类似；区别于经典型 FDCS 小淋巴细胞中伴有梭形细胞，EBV^+ IFDCS 表现为稀疏的梭形细胞，伴细胞间质内明显的淋巴细胞、嗜酸粒细胞、浆细胞等炎症细胞浸润，肿瘤细胞呈束状、编织状排列。由于肿瘤细胞常被炎症细胞浸润所掩盖，EBV^+ IFDCS 常被误诊为炎症反应、炎性假瘤或其他各类肿瘤[8]。EBV^+ IFDCS 的确诊需结合免疫组化及原位杂交结果。EBV^+ IFDCS 可表达多种 FDC 标记，主要为 CD21、CD35 和 CD23[5]，还可表达一些其他非 FDC 标志物，如波形蛋白、SMA、S100、EMA 等。经典型 FDCS 很少合并 EBV 感染，而几乎所有 EBV^+ IFDCS 病例的 EBER 原位杂交均呈阳性。FDC 标志物、EBER 原位杂交阳性是其诊断的关键。最近研究发现，SSTR2a 在 FDCS 的阳性率明显高于常规亚型中的 CD21 和 CD35，而在 EBV^+ IFDCS 中 SSTR2a 均为阴性；SSTR2 有望成为区分经典型 FDCS 和 EBV^+ IFDCS 的高度灵敏的标志物[9]。本例患者肿瘤细胞 CD21 斑片状强阳性（图 3B）、CD23 呈弥漫表达、少量表达 SMA、S100，散在表达 EBER（图 3D），与先前研究结果相符。

2.3　MSCT 及其他影像学表现　EBV^+ IFDCS 在肝脏、脾脏的影像学特征方面存在一定差异[10]。现主要讨论脾脏病变的影像学特点。脾脏肿瘤 CT 影像学有以下表现[10-12]：（1）病灶平扫常为类圆形等/稍低密度肿块，边界清晰，大部分密度不均，可伴囊变、坏死等，钙化、出血少见；（2）增强后肿瘤呈持续强化，动脉期以肿瘤边缘及实质部分轻中度强化，门脉期及延迟期向病灶中央持续性、渐进性强化，强化程度多低于或接近脾脏本身，中央坏死区无强化。其他特征为部分病灶可见中央瘢痕[12]，瘢痕延迟强化；部分病灶增强后在门脉或延迟期可见包膜样边缘。虽然本例患者在组织学上可观察到肿瘤边缘的纤维包膜，但 CT 影像学上未见包膜样边缘显示，病灶内未见瘢痕；平扫及增强后强化方式与文献报道一致。由于肿瘤成分的差异磁共振成像（MRI）信号多变，XU 等[10]报道的 9 例脾脏肿瘤患者中大部分（7/9）T1WI 呈稍高信号，T2WI 呈稍低信号，扩散加权成像（DWI）呈稍高或高信号，肿瘤实质部分强化方式与 CT 相仿。T2WI 病灶边缘可见低信号环，增强后呈延迟强化；T2WI 上低信号环的病理本质是纤维组织为主的包膜，与 CT 增强后的包膜样边缘相对应[10,13-14]；包膜样结构提示肿瘤呈膨胀性生长，恶性程度相对较低，具有一定特征性。B 超检查是检出病灶最简便的方式，多表现为低或混合回声，边界清晰，彩色多普勒血流显像提示短条状血流信号或未见明显血流信号[15]。CT/MRI 多期动态增强扫描可为该病的术前诊断提供更多的影像学信息，且 MRI 对显示瘢痕及包膜更具有优势，由

于影像学文献报道较少见，瘢痕及包膜结构的影像学诊断价值尚有待于进一步研究。

2.4　鉴别诊断　EBV$^+$ IFDCS 在影像学上需与以下病变鉴别：(1)炎性肌纤维母细胞瘤，其为相对少见的交界性肿瘤，具有恶性潜能，CT 检查表现为等/稍低密度肿块，增强后轻中度持续强化[16]，T1WI、T2WI 为低信号；其影像学及病理检查特征与 EBV$^+$ IFDCS 均存在一定交叉，鉴别诊断困难。(2)硬化性血管瘤样结节性转归，其在 CT 检查上多呈单发类圆形稍低密度灶，典型强化方式为向心性渐进性强化，“轮辐征”具有特异性(即增强后病灶周边及内部的血管瘤样结节明显强化并呈放射状排列，与强化程度较低的中央星芒状纤维间质构成“轮辐征”[17])；由于病灶内纤维及出血成分，硬化性血管瘤样结节性转归在 T2WI 及 DWI 呈低及等信号。(3)淋巴瘤，其为脾脏最常见的恶性肿瘤，以弥漫、多发病灶常见，当表现为单一肿块时肿块常大于 10 cm[18]，坏死多见；T1WI 呈等或低信号，T2WI 呈稍高或等信号，DWI 呈高信号、弥散受限；增强后轻度强化；常伴腹膜后、脾门处淋巴结肿大。(4)血管肉瘤，其为脾脏罕见的原发恶性肿瘤，单发或多发，常伴脾大，CT 平扫呈高低混杂密度(低密度主要为坏死区，伴出血时为高密度)，增强后呈“快进快出”的强化方式、强化明显；由于侵袭性极高，发现时常伴转移，好发部位为肝脏、骨骼和淋巴结。

2.5　预后及小结　EBV$^+$ IFDCS 是一种低度恶性肿瘤，手术是有效的治疗方法，复发或转移率约为 10%，放化疗或靶向治疗并不能明显改善患者总体生存率或无病生存率[19]。本例患者术后未行辅助放化疗，已常规随访 30 个月未发现肿瘤复发及转移。当影像学检出上述特征病灶，尤其是表现为边界清晰、增强后边缘、实质部分渐进性强化，以及边缘“包膜”延迟强化的特点时应考虑将 EBV$^+$ IFDCS 作为鉴别诊断；确诊仍需结合免疫组化、EBER 原位杂交检查。本例患者从年度健康体检 B 超检查无异常至发现肿瘤时间不足 1 年，病程较短；虽然肿瘤呈惰性的生物学行为，但病程中无特异临床体征，常规健康体检的腹部 B 超筛查至关重要。

参考文献

[1] MONDA L，WARNKE R，ROSAI J. A primary lymph node malignancy with features suggestive of dendritic reticulum cell differentiation. A report of 4 cases[J]. Am J Pathol，1986，122(3)：562-572.

[2] CHEN T，GOPAL P. Follicular dendritic cell sarcoma [J]. Arch Pathol Lab Med，2017，141(4)：596-599.

[3] CHEUK W，CHAN J K，SHEK T W，et al. Inflammatory pseudotumor-like follicular dendritic cell tumor：a distinctive low-grade malignant intra-abdominal neoplasm with consistent Epstein-Barr virus association[J]. Am J Surg Pathol，2001，25(6)：721-731.

[4] LI Y，YANG X，TAO L，et al. Challenges in the diagnosis of Epstein-Barr virus-positive inflammatory follicular dendritic cell sarcoma：extremely wide morphologic spectrum and immunophenotype[J]. Am J Surg Pathol，2023，47(4)：476-489.

[5] 汪亮亮，周斌，余燚，等. EBV 阳性炎性滤泡树突细胞肉瘤 8 例临床病理分析[J]. 临床与实验病理学杂志，2024，40(1)：89-91.

[6] 尹为华，李小秋. 第 5 版 WHO 造血与淋巴组织肿瘤分类组织细胞/树突细胞肿瘤及淋巴组织间质源性肿瘤解读[J]. 中华病理学杂志，2024，53(1)：12-15.

[7] ZHANG J，HE L，MA X，et al. Imaging findings of inflammatory pseudotumor-like follicular dendritic cell sarcoma of the spleen：a case report and literature review [J]. Oncol Lett，2022，24(5)：399.

[8] FACCHETTI F，SIMBENI M，LORENZI L. Follicular dendritic cell sarcoma[J]. Pathologica，2021，113(5)：316-329.

[9] TAO L L，HUANG Y H，CHEN Y L，et al. SSTR2a is a useful diagnostic marker for follicular dendritic cells and their related tumors[J]. Am J Surg Pathol，2019，43(3)：374-381.

[10] XU L，GE R，GAO S. Imaging features and radiologic-pathologic correlations of inflammatory pseudotumor-like follicular dendritic cell sarcoma[J]. BMC Medical Imaging，2021，21：52.

[11] 石慧娴，韩雷. 炎性假瘤样滤泡树突细胞肉瘤的 CT 表现[J]. 中国中西医结合影像学杂志，2023，21(6)：698-700.

[12] 相世峰，林达，杨素君，等. 脾脏炎性假瘤样滤泡树突细胞瘤的 CT、MRI 表现[J]. 医学影像学杂志，2021，31(8)：1442-1444.

[13] LI X，SHI Z，YOU R，et al. Inflammatory pseudotumor-like follicular dendritic cell sarcoma of the spleen：computed tomography imaging characteristics in 5 patients[J]. J Comput Assist Tomogr，2018，42(3)：399-404.

[14] 葛力，刘玉品，杨逸铭，等. 脾脏炎性假瘤样滤泡树突状细胞肉瘤 MRI 表现 1 例[J]. 现代医用影像学，2022，31(5)：988-990.

[15] 陈桂武，谢玉环，刘文芹，等. 炎性假瘤样滤泡树突状细胞肉瘤临床及超声表现[J]. 中国医学影像技术，2022，38(7)：1103-1105.

[16] 谌丹丹，魏新华，杨蕊梦，等. 腹盆腔脏器炎性肌纤维母细胞瘤的 CT 表现[J]. 中国 CT 和 MRI 杂志，2020，18(9)：162-165.

[17] 张佳琪，王慧，李海宁，等. 脾脏硬化性血管瘤样结节性转化的临床特征及影像表现[J]. 现代肿瘤医学，2024，32(14)：2615-2619.

[18] 雷露，吕雪飞，杨玲，等. 脾脏占位性病变的影像学表现[J]. 医学影像学杂志，2023，33(5)：790-793.

[19] DING F，WANG C，XU C，et al. Case report：hepatic inflammatory pseudotumor-like follicular dendritic cell sarcoma：a rare case and minireview of the literature[J]. Front Med(Lausanne)，2022，9：1002324.

(收稿日期：2024-07-26　修回日期：2024-12-20)